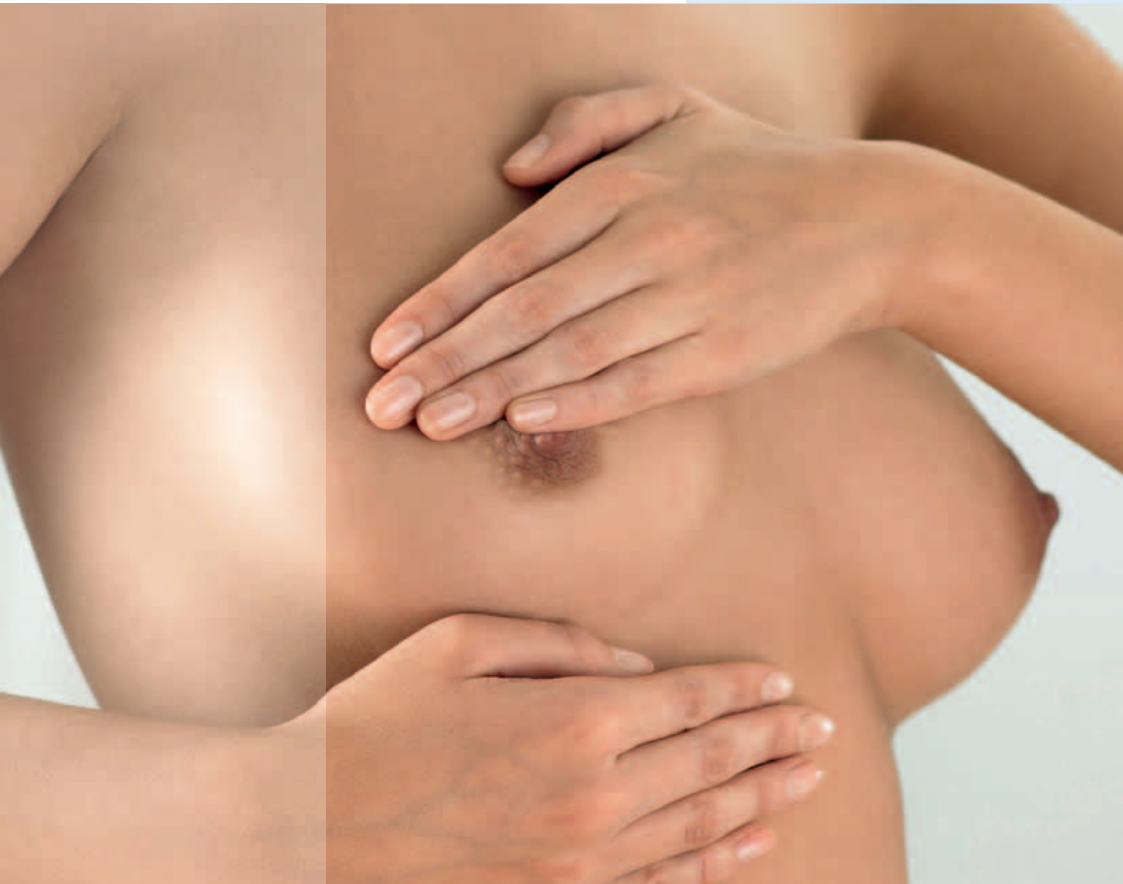





Ihre Gesundheit besser im Blick.

Die bildgebende Diagnostik von Brustkrebs.





Brustkrebs (Mammakarzinom) ist der häufigste bösartige Tumor bei Frauen in den westlichen Ländern. Das Risiko für Brustkrebs nimmt mit dem Lebensalter zu. Das Durchschnittsalter bei Ersterkrankung liegt in Deutschland bei etwa 62 Jahren. Die Prognose hängt, wie bei vielen anderen Krebsarten auch, von verschiedenen Faktoren ab, z. B. auch davon, in welchem Stadium der Krebs entdeckt und behandelt wird. D. h., je früher eine Krankheit erkannt wird, desto höher sind in der Regel die Heilungschancen. Die modernen bildgebenden Diagnoseverfahren wie Mammographie, Ultraschall (Mammasonographie) und Kernspintomographie (Mamma-MRT) ermöglichen in den meisten Fällen die frühzeitige Entdeckung bösartiger Tumor in der Brust, bevor diese tastbar sind. Das bedeutet eine erhebliche Verbesserung der Heilungsaussichten.



Welche bildgebenden Verfahren gibt es?

Mammographie



Die Mammographie ist das klassische bildgebende Verfahren in der Brustkrebsdiagnostik und Früherkennung von Brustkrebs. Inzwischen hat die digitale Mammographie die konventionelle Film-Folien-Mammographie abgelöst. Davon profitieren nun auch jüngere Frauen mit dichterem Brustdrüsengewebe. Mikroverkalkungen können mit Hilfe der Mammographie früh entdeckt und analysiert werden. Durch den regelmäßigen Einsatz dieser Methode können die Überlebenschancen beim Vorliegen von Brustkrebs durch das frühzeitige Entdecken bösartiger Tumore entscheidend verbessert werden. Mit der Mammographie allein können jedoch nicht alle Brusttumore entdeckt werden, vor allem nicht die in strahlenabweisenden „Problebrüsten“ mit dichtem Gewebe. Mindestens 30 Prozent der Tumore werden aus diesen oder anderen Gründen mit der Mammographie nicht entdeckt (bei Frauen nach den Wechseljahren in 10-15 Prozent der Fälle). Deshalb ist auch bei einer Reihenuntersuchung (Screening) der Einsatz einer Diagnostik-Kette so wichtig: klinische Untersuchung, Mammographie, Ultraschall und in Zweifelsfällen weitere Verfahren wie die Mamma-MRT.

Durchführung der Untersuchung

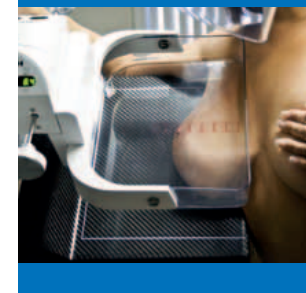Bei der Mammographie handelt es sich um Röntgenaufnahmen der Brust, die im Stehen durchgeführt werden. Hier werden in der Regel Aufnahmen in zwei Ebenen angefertigt, d. h., jede Brust wird einmal von oben und einmal schräg seitlich aufgenommen. In einzelnen Fällen können allerdings zusätzliche Aufnahmen (z. B. Vergrößerungsaufnahmen) erforderlich sein.

Dabei wird die Brust zwischen eine Plexiglasscheibe und den Aufnahmetisch geschoben und zusammengedrückt. Dies ist ein wichtiger, wenn auch nicht immer angenehmer Bestandteil der Untersuchung. Das Zusammenpressen der Brust gewährleistet die beste Aufnahmequalität bei möglichst niedriger Strahlendosis. Längerfristige schädliche Auswirkungen dieses kurzzeitigen Drucks auf die Brust sind nicht bekannt.

Die so entstandenen Aufnahmen sind sehr kontrastreich und die beiden wichtigsten Zeichen eines Mammakarzinoms, Herdbefunde und Mikroverkalkungen, können so in der Mammographie entdeckt werden. Gerade durch das sichere Auffinden von Mikroverkalkungen ist und bleibt die Mammographie die Grundlage in der Brustkrebsdiagnostik.

Wie aussagekräftig die Mammographie ist, hängt in hohem Maße von der Dichte des Drüsengewebes (Verhältnis von Drüsengewebe zu Fettgewebe) ab. Je weniger Fettgewebe vorhanden ist, umso dichter ist die Brust.

Während bei weniger dichtem Drüsengewebe etwa 90 Prozent der Brusttumore in der Mammographie entdeckt werden, bleiben bei sehr dichtem Drüsengewebe mehr als ein Drittel aller Karzinome zunächst unerkannt und fallen erst zu einem späteren Zeitpunkt auf, etwa durch einen tastbaren Knoten, die Einziehung der Haut oder eine Veränderung der Hautoberfläche. Daher ist bei einem sehr dichten Drüsengewebe neben der Mammographie ein ergänzendes Untersuchungsverfahren unerlässlich.



Mammasonographie

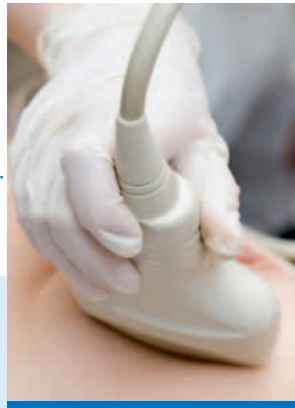
Die Mammasonographie (Ultraschalluntersuchung der Brust) ist das wichtigste bildgebende Verfahren neben der Mammographie. Insbesondere bei dichtem Drüsengewebe bringt die Ultraschalluntersuchung weitere Klarheit. Bestimmte Krankheitsbilder, wie z.B. Zysten und gutartige Tumore (Fibroadenome) in der Brust, können mit Ultraschall besser von bösartigen Tumoren unterschieden werden. Diese Methode kann allerdings die Mammographie nicht ersetzen. Durch die Ultraschalluntersuchung der Brust können die Mikroverkalkungen als möglicher Hinweis auf einen bösartigen Tumor nicht sicher erkannt werden.

Die Ultraschalluntersuchung ist ein sogenanntes nicht aggressives bildgebendes Verfahren. Sie ist die wichtigste Ergänzungsmethode zur Mammographie, um die falsch positive Rate (d.h., der Verdacht auf Brustkrebs ist falsch) so niedrig wie möglich zu halten. Das Prinzip basiert auf der Erzeugung von Ultraschallwellen (mechanischen Schallwellen im nicht hörbaren Bereich) ohne Strahlenbelastung. Eine Sonde schickt Schallwellen von außen in den Körper, diese werden wiederum zurückgeworfen, wenn sie auf die Grenzfläche zwischen verschiedenen Geweben treffen. Die so erhaltenen Echos (Signale) werden dann berechnet und auf dem Monitor als Bild dargestellt. Die Dopplersonographie (Sonographie mit zusätzlicher Darstellung von Gefäßen bzw. deren Blutstrom) gibt bei Herdbefunden zusätzliche Hinweise darauf, mit welcher Wahrscheinlichkeit ein gutartiger oder bösartiger Herd vorliegt.

In erster Linie wird die Ultraschalluntersuchung dann eingesetzt, wenn eine Mammographie kein eindeutiges Ergebnis zeigt oder ein klinischer Befund einer weiteren Abklärung bedarf. Bei der Untersuchung junger Frauen unter 40 Jahren sollte die Sonographie normalerweise das erste Verfahren zur Abklärung eines unklaren Tastbefundes oder auch bei einseitiger Schmerzhaftigkeit sein. Bei oberflächlichen kleinen Befunden ist die Sonographie mit höherer Frequenz der Schallwellen hilfreich, die sogenannte Hochfrequenzsonographie (mit über 10 MHz). Die Darstellung der Schallbilder in drei Dimensionen (3D-Sonographie, 4D-Sonographie) kann unter Umständen weitere Hinweise für die Überprüfung eines Befundes liefern, sollte jedoch in ihrer Bedeutung nicht überschätzt werden.

Durchführung der Untersuchung

Die Patientin liegt auf dem Rücken. Die Arme werden im rechten Winkel erhoben und die Hände im Nacken verschränkt. Mit dem Schallkopf werden unter dem gleichmäßigen Kontakt mit der Hautoberfläche die gesamte Brust und die Achselhöhle untersucht. In dem hellen Drüsengewebe stellt sich ein Tumor typischerweise dunkel dar.



Mamma-MRT



Die Magnet-Resonanz-Tomographie (MRT, auch Kernspintomographie“ genannt) der Brust ist das empfindlichste Verfahren (Sensitivität deutlich über 90 Prozent) zur Erkennung von Brustkrebs. Bei der Magnet-Resonanz-Tomographie erfolgt die Untersuchung in einer Röhre, die ein starkes Magnetfeld erzeugt. Während der Untersuchung wird ein Kontrastmittel in die Armvene gespritzt. Das Kontrastmittel dient dazu, eventuell vorhandene Tumore gegenüber dem normalen Brustdrüsengewebe abgrenzen zu können. Durch die hohe Empfindlichkeit der Methode benötigt der Befunder viel Erfahrung, damit nicht auch gutartige Befunde als verdächtig eingestuft werden. Diese Methode sollte daher nur bei Frauen mit erhöhtem Brustkrebsrisiko zum Einsatz kommen.

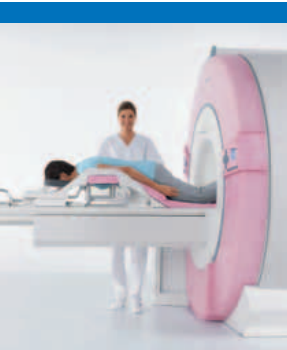Ein Beispiel für den sinnvollen Einsatz ist die Frage der Multizentrität, d. h., ob neben einem bekannten Tumorbefund noch weitere bösartige Prozesse an anderen Stellen der Brust vorhanden sind. Häufig werden weitere Herde erst durch eine MRT vor der Operation entdeckt und führen so zu einer Änderung des operativen Vorgehens. Leider ist die MRT vor der Operation nicht überall Standard und wird häufig nicht von den gesetzlichen Krankenkassen erstattet. Bei Frauen mit einem besonders hohen familiären Brustkrebsrisiko wird die MRT heute allgemein empfohlen und von den gesetzlichen Krankenkassen erstattet.

Auch als Therapiekontrolle bei Patientinnen, die vor einer Operation mit einer Chemotherapie behandelt werden, kann mit der MRT oft sehr viel genauer als mit der Mammographie erkannt werden, ob der Tumor auf die Chemotherapie anspricht, d. h. kleiner wird, oder nicht. Obwohl wissenschaftlich überprüft, wird diese Diagnosemöglichkeit von den gesetzlichen Krankenkassen noch nicht erstattet.

Aktuelle Studien weisen auch darauf hin, dass mit der Mamma-MRT bei der Diagnose des DCIS (Ductales Carcinoma in situ = Vorstufe von Brustkrebs) gegenüber der Mammographie neue Möglichkeiten in der Beurteilung eröffnet werden könnten.

Die Unterscheidung von Narbengewebe und Tumorgewebe nach brusterhaltender Therapie ist mit der MRT wesentlich besser zu leisten als mit Mammographie oder Ultraschall. Bei Verdacht auf ein bösartiges Geschehen nach Entfernung der Brust und einem Aufbau mit einem Silikonkissen kann nur die MRT das Gewebe hinter dem Silikon einsehen. Auch bei Frauen, die zu einer Brustvergrößerung ein Silikonkissen in ihrer Brust haben, benötigen eine MRT für eine Beurteilung ihrer Brust.






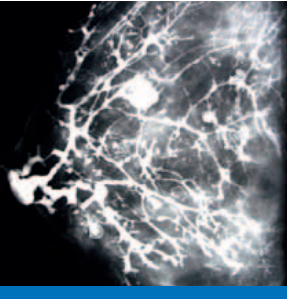
Durchführung der Untersuchung

Bei der Magnet-Resonanz-Tomographie wird die Patientin in einem starken Magnetfeld innerhalb einer Röhre untersucht. Hier wird wie bei der Ultraschalluntersuchung keine Röntgenstrahlung eingesetzt. Die Untersuchung erfolgt in Bauchlage, wobei die Brust in einer speziellen Untersuchungsspule gelagert und hierbei leicht komprimiert, d. h. zusammengedrückt, wird. Dies ist notwendig, um Bildstörungen durch Bewegungen der Brust zu vermeiden und eine optimale Bildqualität zu erreichen. Der Druck auf die Brust ist sehr viel schwächer als bei der Mammographie.

Zu Beginn der etwa 20-minütigen Untersuchung werden Bilder ohne Kontrastmittel aufgenommen, später wird das Kontrastmittel in eine Armvene gespritzt. Die Bilder vor und nach Kontrastmittelgabe werden verglichen, um eine verdächtige Kontrastmittelaufnahme als Tumorhinweis zu erkennen.



Galaktographie




Bei einer auffälligen Flüssigkeitsabsonderung (trübe, braune oder blutige Sekretion) aus der Brustwarze findet sich häufig als Ursache ein Knoten in den Milchgängen, der gutartig, aber auch bösartig sein kann.

Galaktographie ist eine spezielle Untersuchung der Milchgänge.

Durchführung der Untersuchung

Dazu wird der Arzt die absondernde Milchgangsöffnung in der Brustwarze mit der Lupe und einer hellen Lichtquelle genau untersuchen. Dann wird über einen stumpfen Katheter nach örtlicher Betäubung etwas Kontrastmittel in den Milchgang injiziert und anschließend wird die Milchgangsöffnung mit flüssigem Pflaster verschlossen. Das Röntgenkontrastmittel kann zu einem leichten Spannungs- oder Druckgefühl in der Brust führen.

Im Anschluss werden von der Brust Röntgenaufnahmen wie bei der Mammographie gemacht. Das Kontrastmittel macht den Verlauf des Milchganges auf dem Röntgenbild besonders deutlich. Liegt ein wachsender Knoten im Gang, bleibt das Röntgenkontrastmittel in diesem Bereich ausgespart, so kann z. B. ein sogenanntes Papillom mittels Galaktographie in den Milchgängen nachgewiesen werden.



Welche Möglichkeiten gibt es, um zu erkennen, ob ein Befund in der Brust gutartig oder bösartig ist?



Durch die Mammographie und eine ergänzende Ultraschalluntersuchung kann die Wahrscheinlichkeit für das Vorliegen einer bösartigen Veränderung eingeschätzt werden. Das weitere Vorgehen ist vom Ergebnis dieser Untersuchungen abhängig.

In manchen Fällen mit nicht ganz typischen, aber doch sehr wahrscheinlich gutartigen Veränderungen werden engmaschige Kontrollen gemacht.

Bei einem unklaren oder verdächtigen Befund in der Brust sollte aus dieser Veränderung eine Gewebeentnahme (Biopsie) zur Diagnosesicherung, möglichst mit Hilfe eines bildgebenden Verfahrens, erfolgen.

Auch bei Veränderungen der Brust, die mit den bildgebenden Verfahren (Mammographie, Ultraschall, Mamma-MRT) mit hoher Sicherheit als bösartig gewertet werden, ist es sinnvoll, zunächst mit einer gezielten Gewebeentnahme die Diagnose zu sichern. Abhängig vom Ergebnis dieser Untersuchung kann dann die weitere Behandlung genau geplant werden.

Früher musste hierzu ein Schnitt gemacht werden, um ein Gewebestück zu entnehmen. Heute geht das mit sogenannten minimal-invasiven Verfahren, bei denen mit einer Nadel Gewebeprobe entnommen werden, was nur eine kleine Hautwunde hinterlässt. Hierzu gibt es mehrere Methoden.

Sonographisch gestützte Stanzbiopsie

Brustveränderungen, die mit der Sonographie (Ultraschalluntersuchung der Brust) nachgewiesen werden konnten, werden mit Hilfe von Ultraschall punktiert.

Hierfür liegt die Patientin auf dem Rücken. Mit dem Ultraschallgerät kann der Arzt die Gewebeveränderung aufsuchen und eine Gewebeprobe entnehmen.

Durchführung der Untersuchung

Nach lokaler Betäubung wird unter Sicht mit einem Ultraschall eine dünne Hohlnadel direkt vor den Tumor eingeführt (Coaxial-Technik genannt). Mit einem Stanzgerät wird eine Biopsienadel mit Schneidemechanismus mit hoher Geschwindigkeit durch den verdächtigen Bereich in der Brust geschossen und zugleich ein Gewebezylinder von guter Qualität gewonnen. Die Patientin spürt das Verfahren wegen der schnellen Durchführung meist kaum. In der Regel werden mindestens drei Stanzbiopsien aus dem Tumor entfernt.

Vorteil bei dieser Methode sind die fehlende Strahlenbelastung und die Gewebeentfernung über eine kleine Einstichstelle. Das Blutungs- und Infektionsrisiko ist sehr gering. Nach derzeitigem Wissensstand ist eine Streuung von Krebs in den Körper durch diese Untersuchungsmethode nicht zu befürchten.

Mammographisch gestützte stereotaktische Biopsie (Vakuumbiopsie)

Wenn eine verdächtige Brustveränderung nur in der Mammographie auszumachen ist, erfolgt die Gewebeprobeentnahme unter Röntgenkontrolle. Häufig handelt es sich hier um verdächtige Mikroverkalkungen, die Früh- oder Vorstadien (DCIS) von Brustkrebs anzeigen können.

Der Tumor wird durch Schrägaufnahmen aus unterschiedlichen Winkeln angepeilt und mit Hilfe eines Computers exakt lokalisiert. Die Brust wird während der Lokalisation und der Entnahmezeit – ähnlich dem Vorgehen bei einer Mammographie – zusammenge-drückt (komprimiert). Dieses Zusammendrücken ist notwendig zur Verringerung der Strahlendosis und verhindert, dass sich die Brust bewegt.

Nach lokaler Betäubung wird eine Hohlnadel genau vor dem Tumor platziert und anschließend werden mittels einer speziellen Biopsienadel unter Sog – je nach Nadeltyp – zwischen 10 und 20 Proben entnommen (daher der Name Vakuumbiopsie).

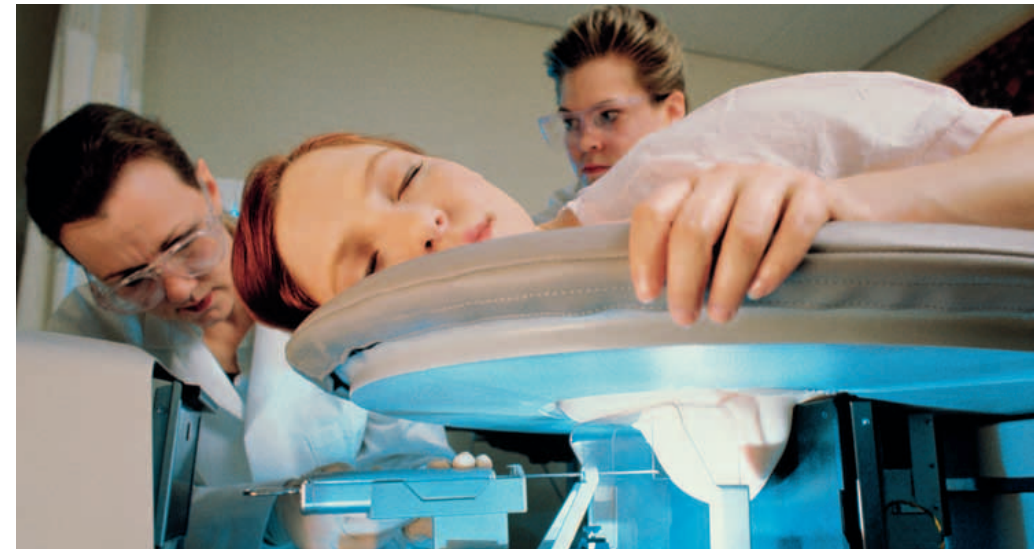Nach der Untersuchung erhält die Patientin einen Verband. Am Untersuchungstag sollten anstrengende körperliche Aktivitäten vermieden werden, damit das Blutungsrisiko nicht erhöht wird.

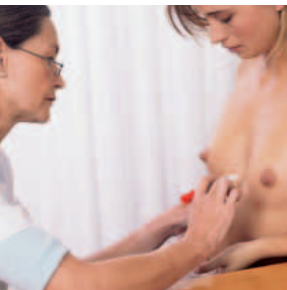

MRT-gestützte Biopsie

Ist ein Befund ausschließlich mit Hilfe der Magnet-Resonanz-Tomographie nachweisbar, so wird eine Probeentnahme mit Zielführung durch die MRT erfolgen. Dieses Verfahren wird nur an spezialisierten Zentren durchgeführt.

Die Untersuchung erfolgt wie bei der Magnet-Resonanz-Tomographie in üblicher Bauchlagerung der Patientin, jedoch mit einer speziellen Lagerungs- und Untersuchungs-vorrichtung. Nach Aufspüren des Tumors und lokaler Betäubung werden mehrere Proben mit einer Spezialnadel entnommen.






„Präoperative Markierung“ – was ist das?

Ziel des zunehmenden Einsatzes moderner bildgebender Verfahren ist es, operationsbedürftige Tumore zu entdecken, noch ehe sie tastbar sind. Diese Befunde müssen vor der Operation lokalisiert und für den Operateur gekennzeichnet (markiert) werden. Nur durch eine exakte Kennzeichnung (Markierung) vor der Operation gelingt die sichere Entfernung des Tumors mit der kleinstmöglichen Entfernung des umgebenden gesunden Brustgewebes.

Mit der exakten Markierung vor der Operation ist es möglich, den Tumor sicher zu entfernen und dennoch von dem umgebenden gesunden Brustgewebe so wenig wie nötig zu entnehmen.

Die Markierung erfolgt durch Zielführung mit derjenigen bildgebenden Methode, mit der der verdächtige Herd sicher zu identifizieren ist. Hier gibt es – wie bei der Biopsie – die Möglichkeit, den Tumor mammographisch (mit Hilfe der Mammographie), sonographisch (mit Hilfe der Ultraschalluntersuchung) und MRT-gesteuert zu markieren. Während der Operation sollte das entfernte Gewebe mit Röntgen oder Ultraschall (Präparate-Radiographie, -Sonographie) erneut dargestellt werden, um die komplette Entfernung des verdächtigen Herdes zu belegen.



Impressum:

Text:

Dr. Sepideh Pade

Radiologisches Zentralinstitut

Städtische Kliniken Höchst Frankfurt

Layout:

Angela Liedler GmbH

Spichernstr. 44

50672 Köln

Stand: 2009



Roche Pharma AG
79639 Grenzach-Wyhlen

• • • • • www.roche-onkologie.de